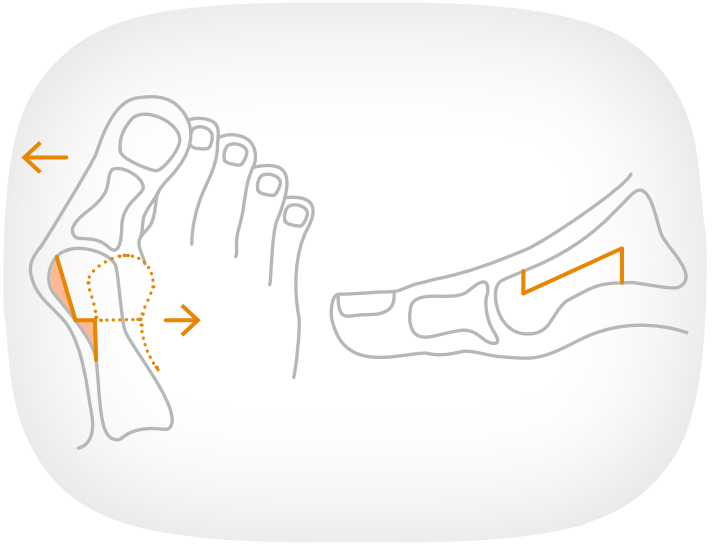


# Hallux valgus Korrektur

## Scarf- Osteotomie



- Der Sägeschnitt (Osteotomie) des 1. Mittelfußknochen verläuft Z-förmig. Die Fixation erfolgt mit 2 kleinen Schrauben. Diese Form der Osteotomie wird auch bei dem Krankheitsbild des Schneiderballens am Mittelfußknochen 5 angewendet.
- Stationäre Operation 2-4 Tage
- Fadenzug nach 12-14 Tagen
- Nachbehandlung in Vorfußentlastungsschuh für 4 Wochen
- Gehstützen unterstützend für ca. 5 Tage
- Lymphdrainage schon im Krankenhaus
- Krankengymnastik nach 4 Wochen